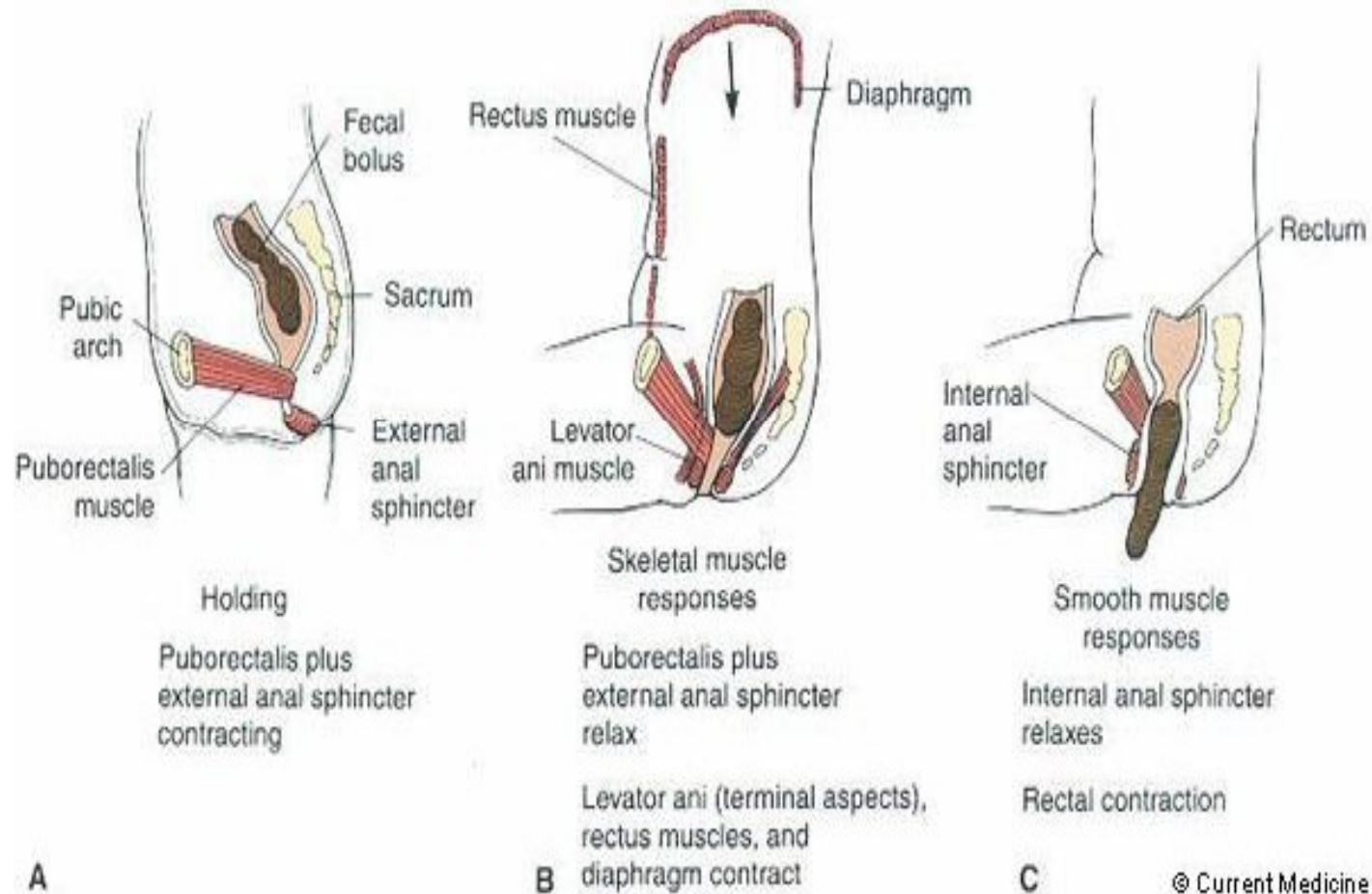


# Δυσκοιλιότητα

Γεώργιος Π. Καραμανώλης  
Αναπληρωτής Καθηγητής Γαστρεντερολογίας  
Αρεταίειο Νοσοκομείο

# process of defecation



# φυσιολογικές συνήθειες εντέρου

- ❖ μεγάλες διαφορές ανά τον κόσμο
  - συχνότητα κενώσεων
  - ημερήσιο βάρος
  - σύσταση κοπράνων
- ❖ 95% των ενηλίκων αναφέρουν 3 – 21 κενώσεις / εβδομάδα

# προσέγγιση ασθενούς

- ❖ μεγάλη προσπάθεια: 79%
- ❖ σκληρά κόπρανα: 71%
- ❖ αίσθημα μετεωρισμού: 57%
- ❖ αίσθημα ατελούς κένωσης: 54%
- ❖ μειωμένος αριθμός κενώσεων: 57%

# κλινική διάγνωση

συχνότητα κενώσεων < 3 / εβδομάδα

# ελληνικά δεδομένα

επιδημιολογική έρευνα για τη δυσκοιλιότητα, Μάρτιος 2007  
δείγμα: 1000 άτομα



- % ασθενών που πάσχουν από δυσκοιλιότητα τους τελευταίους 12 μήνες:
  - ναι: **14%**
  - ναι (κριτήρια της Ρώμης) : **2%**
- % ασθενών ανά φύλο
  - γυναίκες: 21%
  - άνδρες: 11%

επιπολασμός  
δυσκοιλιότητας:  
**16%**

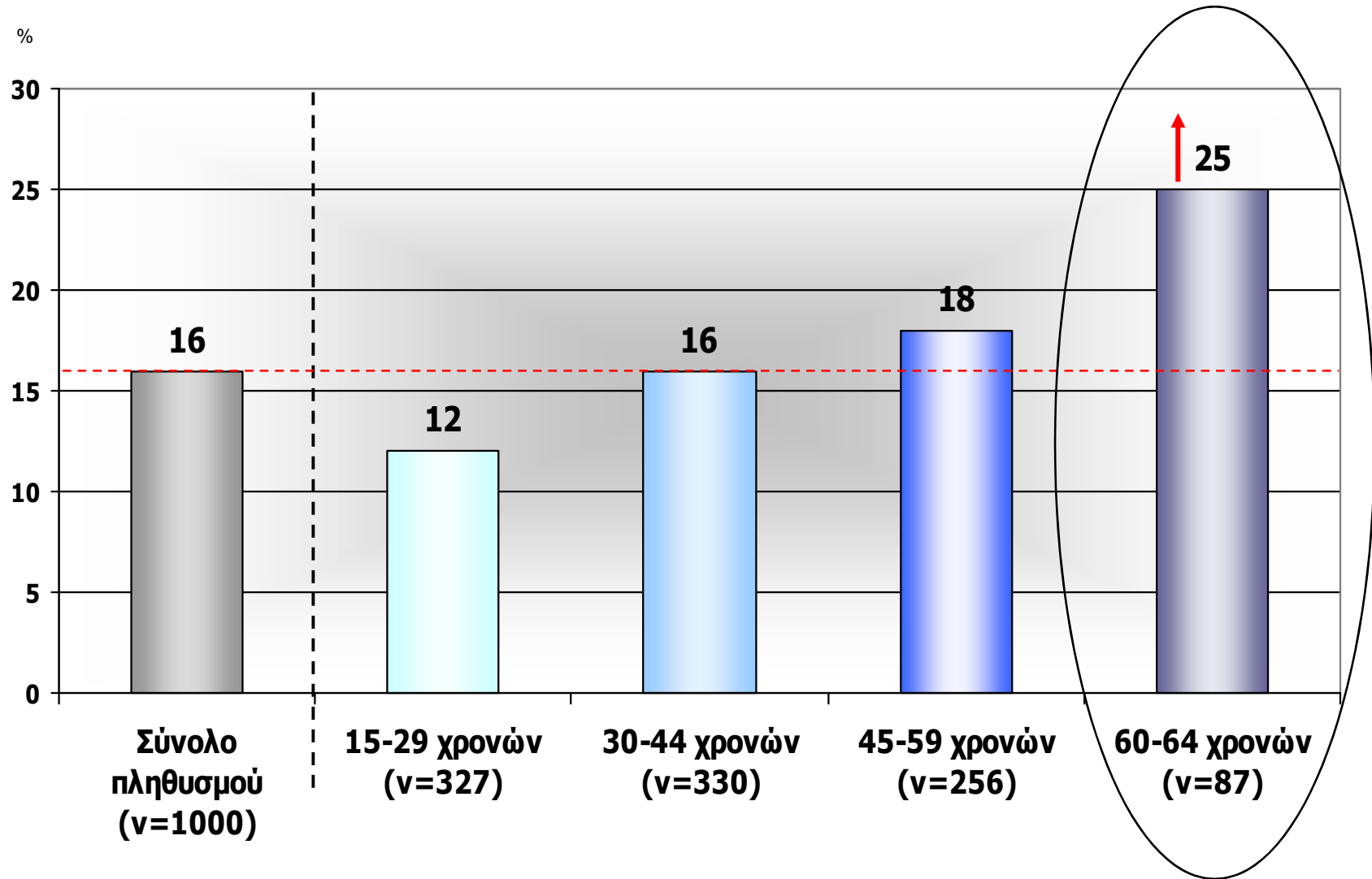
οι γυναίκες προσβάλλονται  
περισσότερο  
**2:1**

# επικράτηση γυναικών

- ❖ ρόλος γυναικείων ορμονών
- ❖ ρόλος τραύματος κύησης
- ❖ ψυχολογικοί παράγοντες



# δυσκοιλιότητα ανά ηλικία



# αιτιολογία (1)

- παροδικά αίτια
  - ταξίδι
  - εγκυμοσύνη
  - θηλασμός
- τρόπος ζωής
  - έλλειψη δραστηριότητας
  - ανορεξία
  - μειωμένη πρόσληψη φυτικών ινών

## αίτια (2)

- παθήσεις ΓΕΣ
  - οργανικές
  - λειτουργικές
- συστηματικά
  - φάρμακα
  - ενδοκρινικές και μεταβολικές
  - παθήσεις λειών μυικών ινών
- νευρογενή
  - περιφερικά
  - ΚΝΣ

# παθήσεις ΓΕΣ (1)

- **lesions of the colon**

- **stenotic obstructions**

- **tumors**
    - chronic volvulus
    - hernias
    - strictures
    - diverticulitis
    - endometriosis
    - **ischemic colitis**
    - surgery
    - chronic amebiasis

- **lesions of the colon**

- **muscular abnormalities**

- **diverticular disease**
    - visceral myopathy
    - myotonic dystrophy
    - systemic sclerosis
    - muscular dystrophy
    - dermatomyositis
    - amyloidosis

# παθήσεις ΓΕΣ (2)

## ■ lesions of the rectum

- tumors
- surgical stricture
- internal rectal prolapse
- rectocele
- ulcerative proctitis

## ■ lesions of the pelvic floor

- descending perineum

## ■ lesions of the anal canal

- anal fissure
- mucosal prolapse
- stenosis
- anterior ectopic anus

# φάρμακα

- **analgesics**
- antacids (calcium and aluminum)
- anticholinergics
- anticonvulsants
- **antidepressive agents**
- beta blockers
- bismuth
- diuretics
- **drugs for parkinsonism**
- **hematinics (iron)**
- hypotensives
- **laxative abuse (?)**
- MAO inhibitors
- metallic poisoning (lead, arsenic, mercury, phosphorus)
- muscle paralyzers
- **opioids**
- parasympatholytics

# κλινική προσέγγιση (1)

- **καλό ιστορικό:**

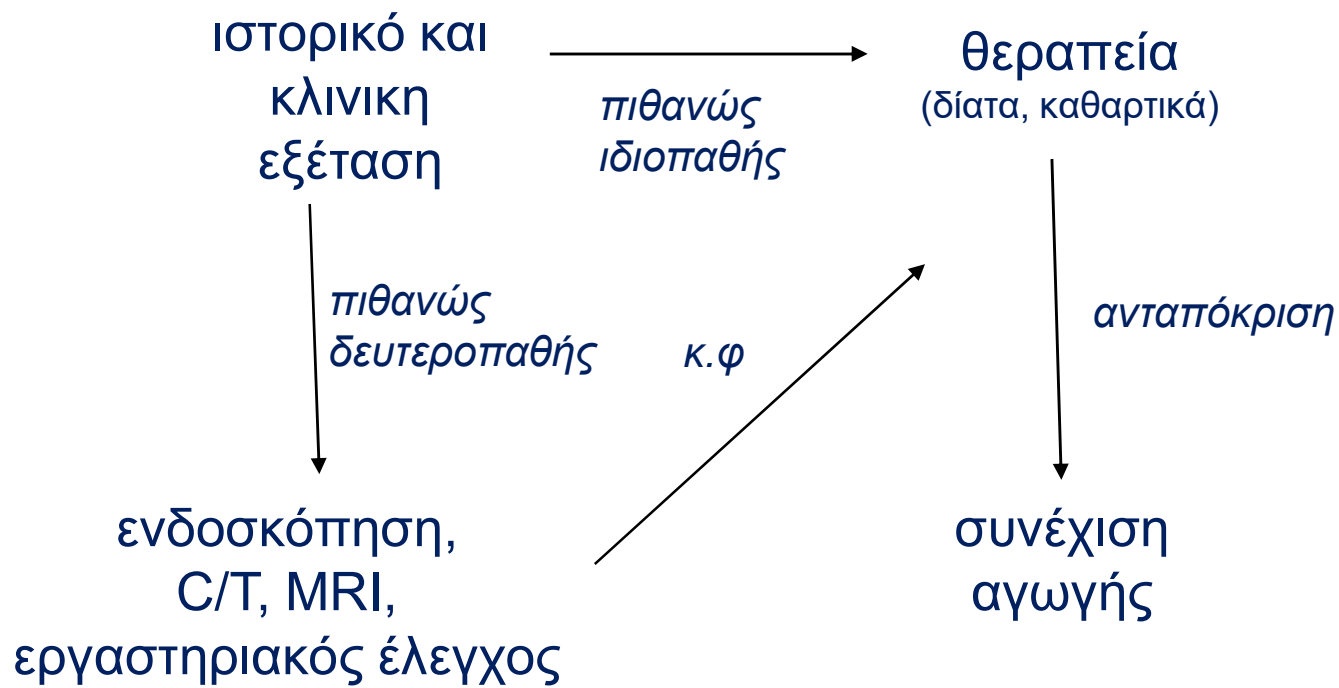
- τι εννοεί ο ασθενής σαν “δυσκοιλιότητα”
- χρόνος και συνθήκες έναρξης
- ιστορικό περιπρωκτικού τραύματος
- οικογενειακό ιστορικό
- φάρμακα

## κλινική προσέγγιση (2)

- κλινική εξέταση:
  - δακτυλική
  - ψηλάφηση κοιλιάς
  - εξέταση της περιπρωκτικής περιοχής
  - ορθοκήλη-πρόπτωση-εγκολεασμός
- **κολονοσκόπηση**



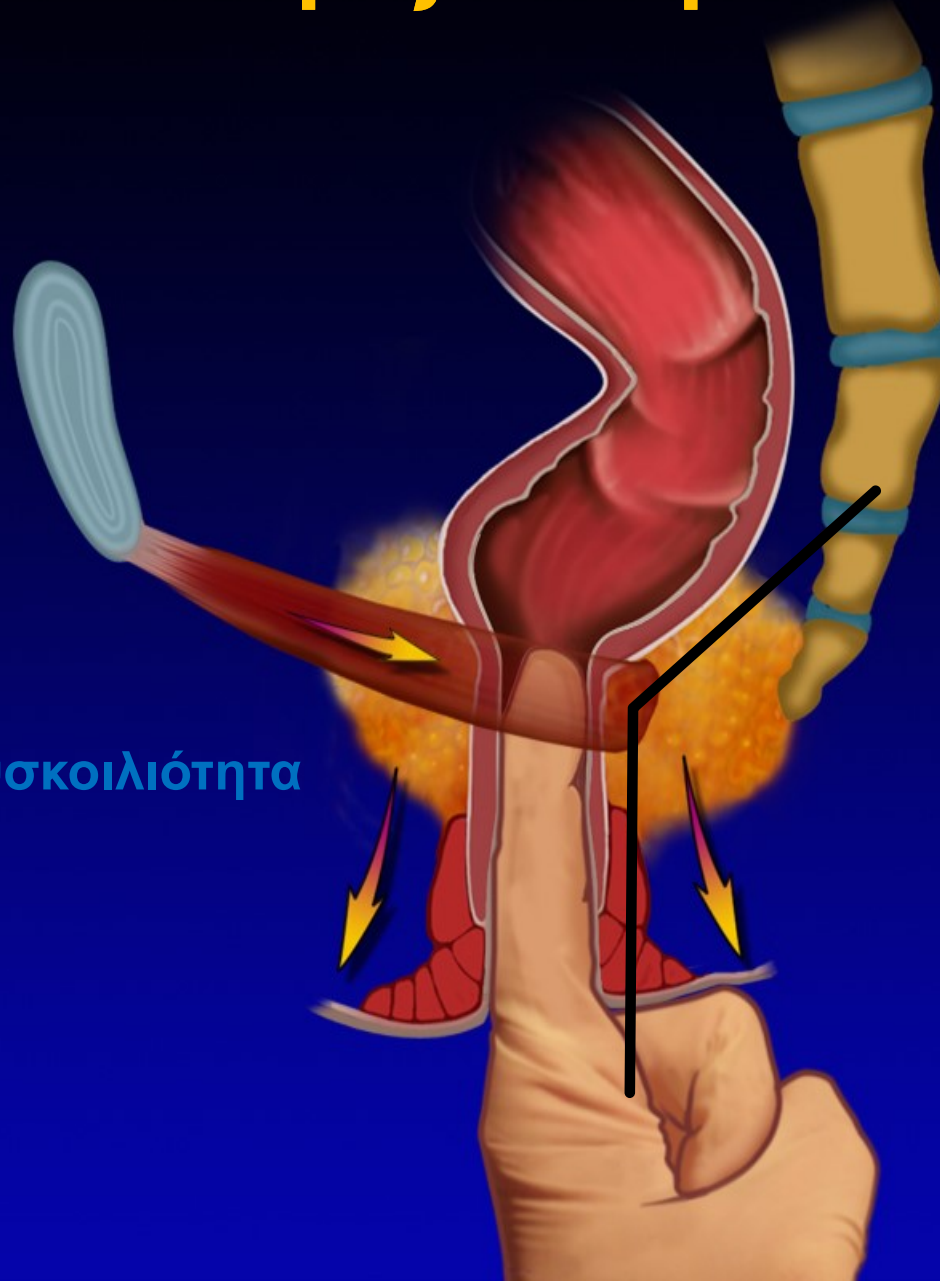# διαγνωστική προσέγγιση



# δακτυλική εξέταση

ευαισθησία: 75%  
ειδικότητα: 87%

αποφρακτικού τύπου δυσκοιλιότητα



# ορισμός κατά Ρώμης III

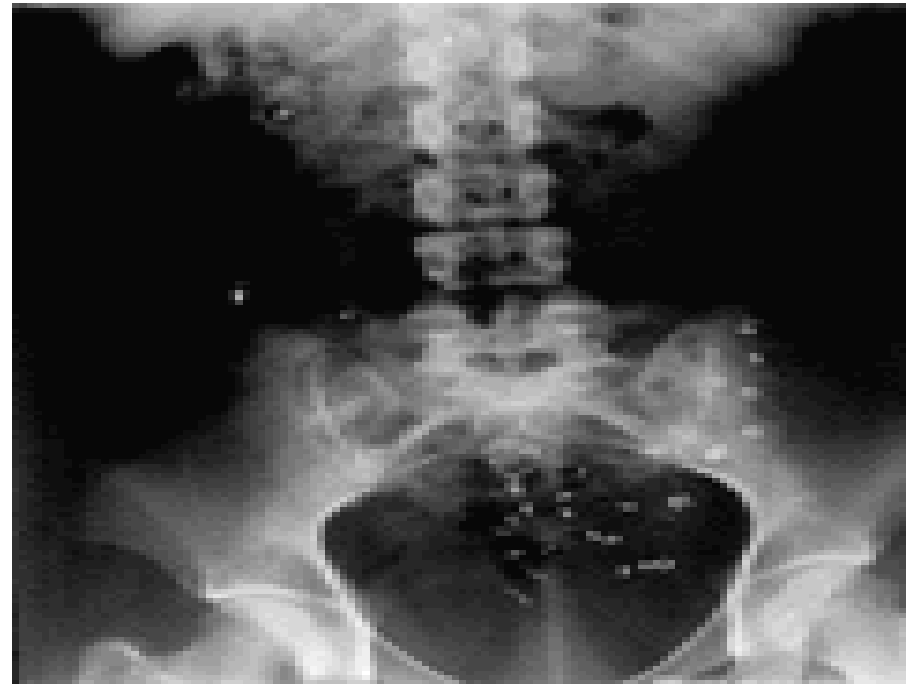
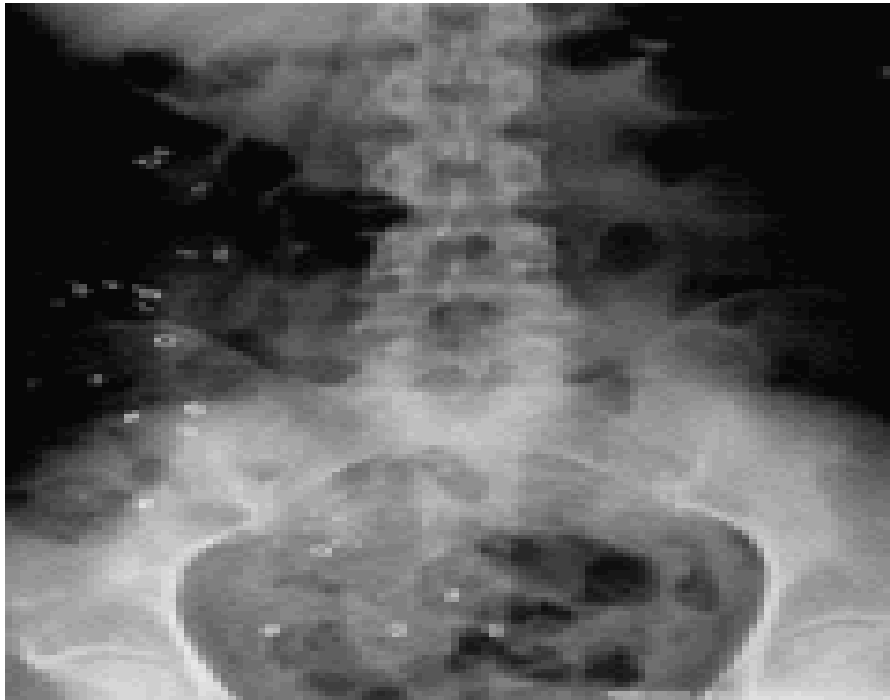
- διάρκεια συμπτωμάτων **τουλάχιστον 6 μήνες** πριν τη διάγνωση
- **≥2** από τα παρακάτω για **τουλάχιστον 3 μήνες**:
  - καταβολή προσπάθειας
  - σκληρή σύσταση των κοπράνων
  - αίσθημα ατελούς κένωσης
  - αίσθημα ορθο-πρωκτικής απόφραξης
  - ανάγκη χειροπρακτικής βοήθειας
  - < 3 κενώσεις την εβδομάδα
- υδαρά κόπρανα παρουσιάζονται μόνο με τη χρήση υπακτικών
- ανεπαρκή κριτήρια για ΣΕΕ (c-IBS)

} **≥ 25% των  
κενώσεων**

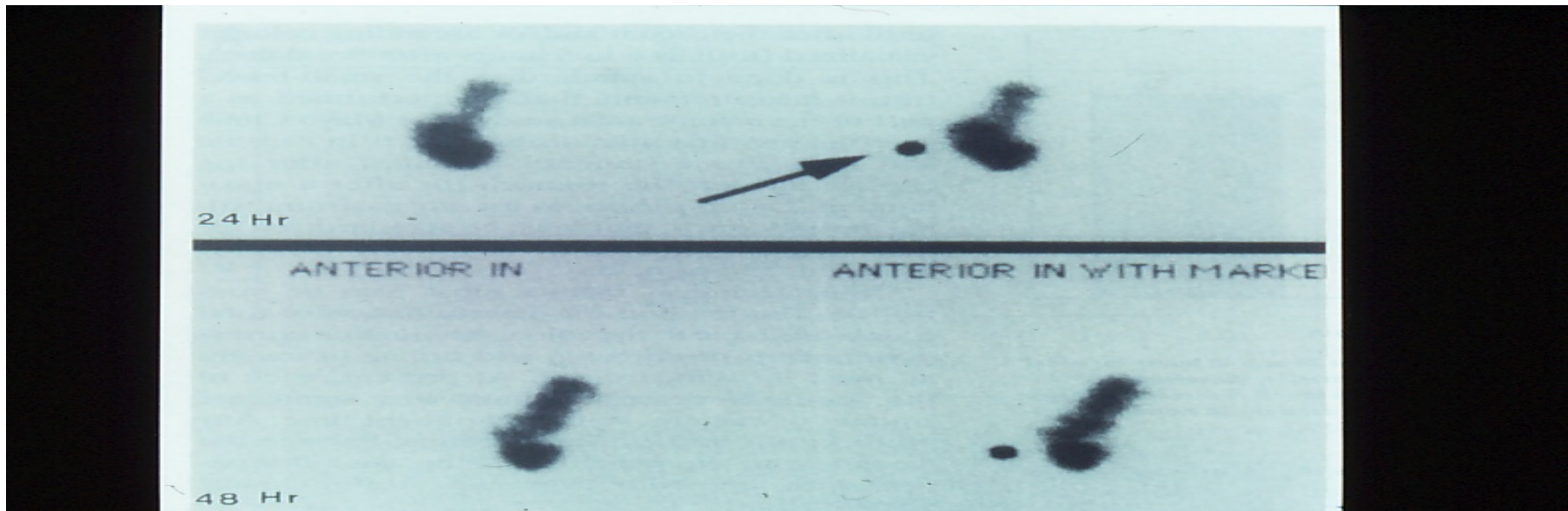
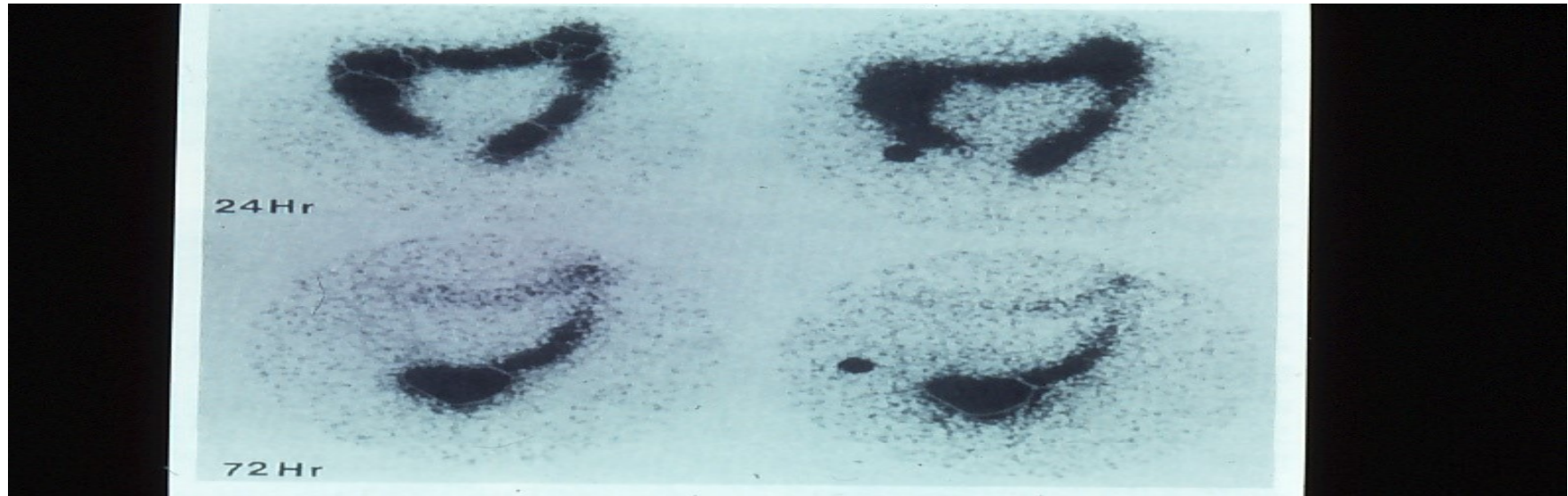
# Περαιτέρω έλεγχος

- ❖ χρόνος διάβασης εντέρου
  - ακτινοσκοπικοί δείκτες
  - σπινθηρογράφημα
- ❖ μανομετρία
- ❖ αφοδευογράφημα

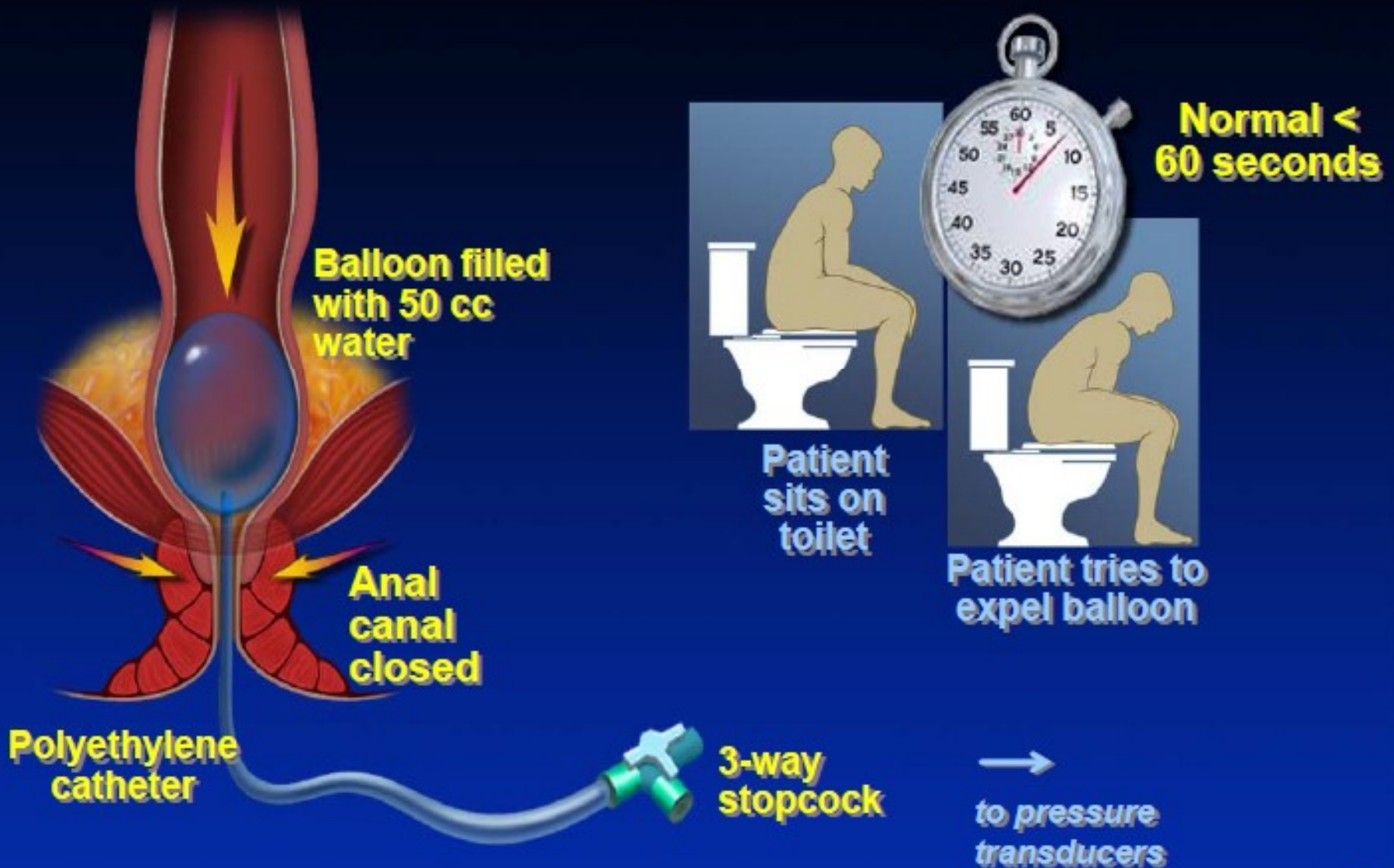
# ακτινοσκοπικοί δείκτες



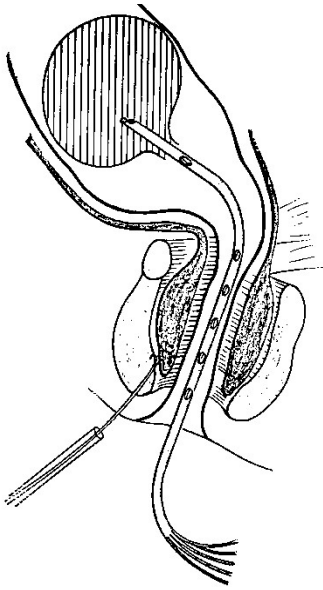
# σπινθηρογράφημα



# Balloon Expulsion Test



# μανομετρία



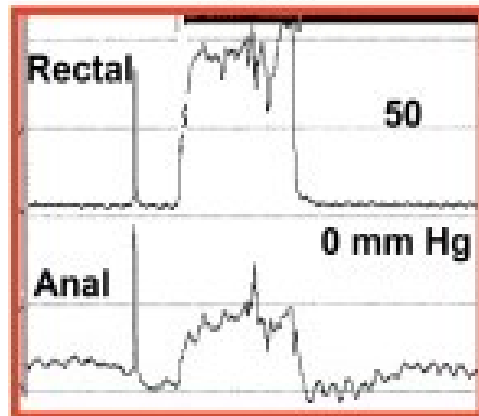
- ❖ υπερτονία σφιγκτήρα
- ❖ μειωμένη αισθητικότητα
- ❖ απουσία ορθοπρωκτικού αντανακλαστικού
- ❖ απουσία χάλασης έξω σφιγκτήρα



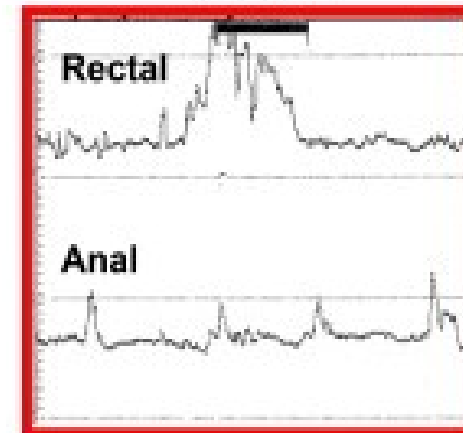
# μανομετρία

## Manometric Patterns: Attempted Defecation

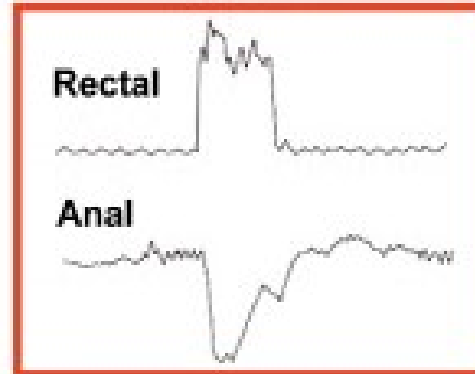
Type I



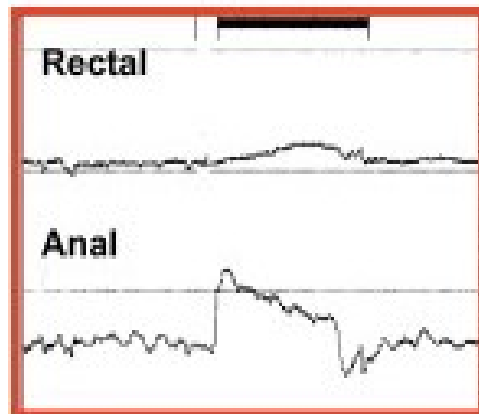
Type III



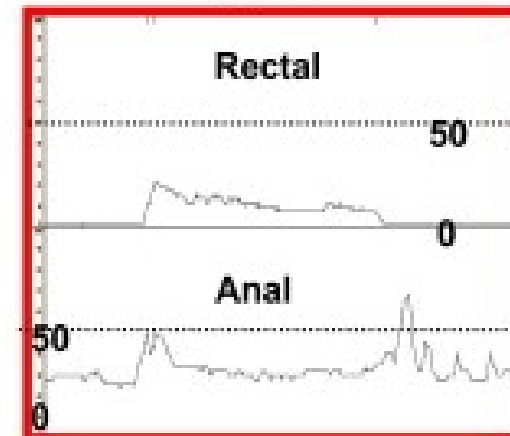
Normal



Type II



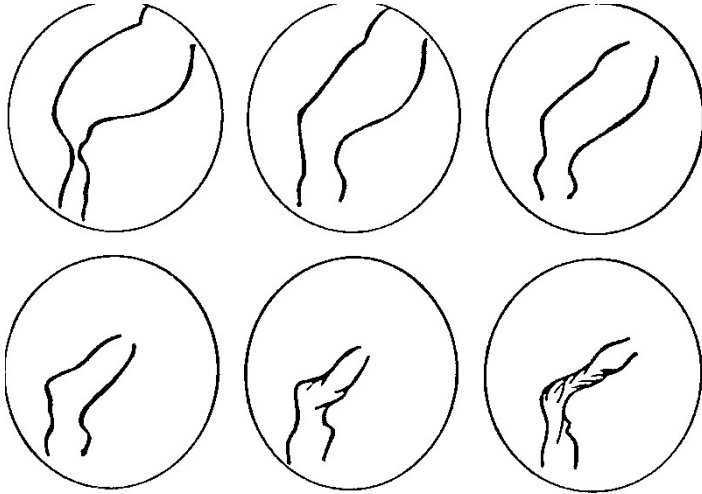
Type IV



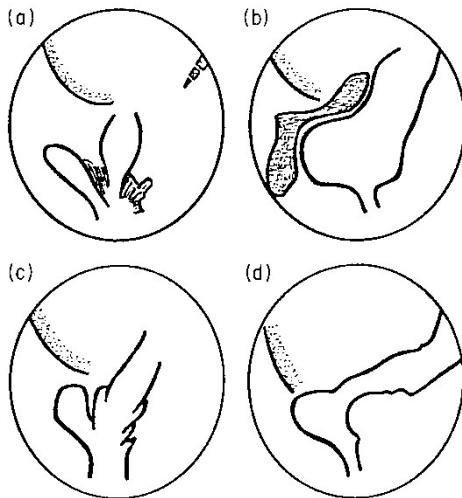
# αφοδευόγραμμα

- εκτίμηση της ορθοπρωκτικής γωνίας
- εκτίμηση βαθμού κινητικότητας περινεϊκού εδάφους
- μικρή συμβολή σήμερα

# αφοδεογράφημα

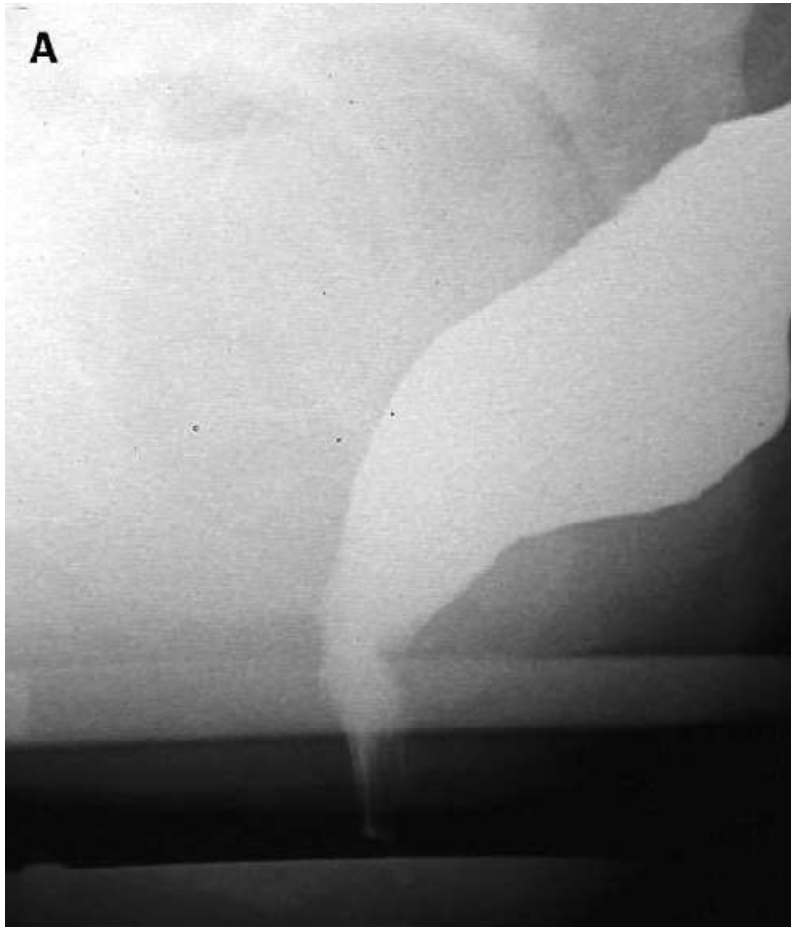

- ❖ ορθοκήλη
- ❖ πρόπτωση ορθού
- ❖ μονήρες έλκος ορθού
- ❖ σύνδρομο καθόδου του περινέου

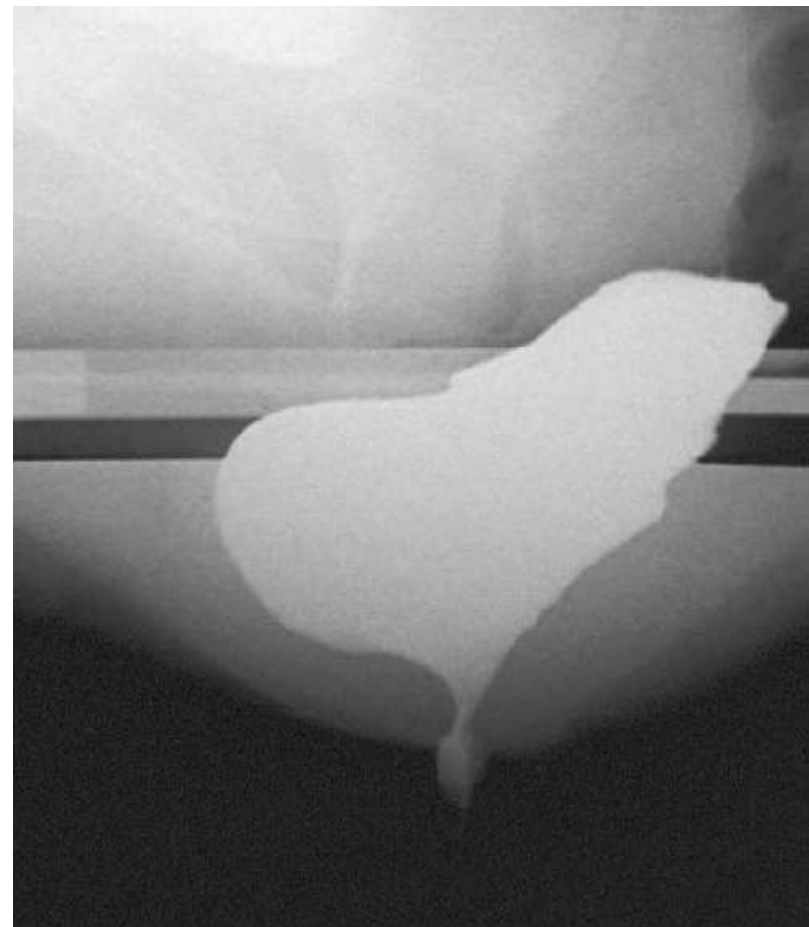


# αφοδεογράφημα

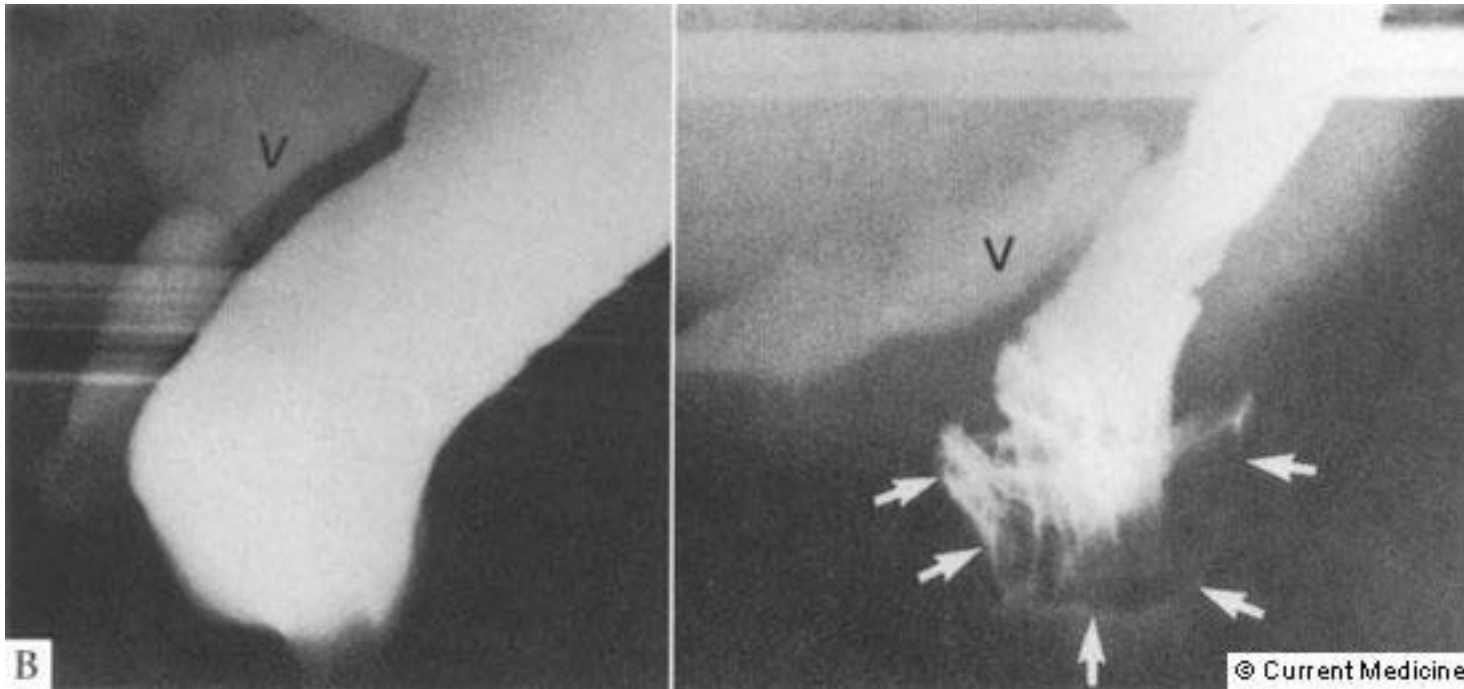
ηρεμία



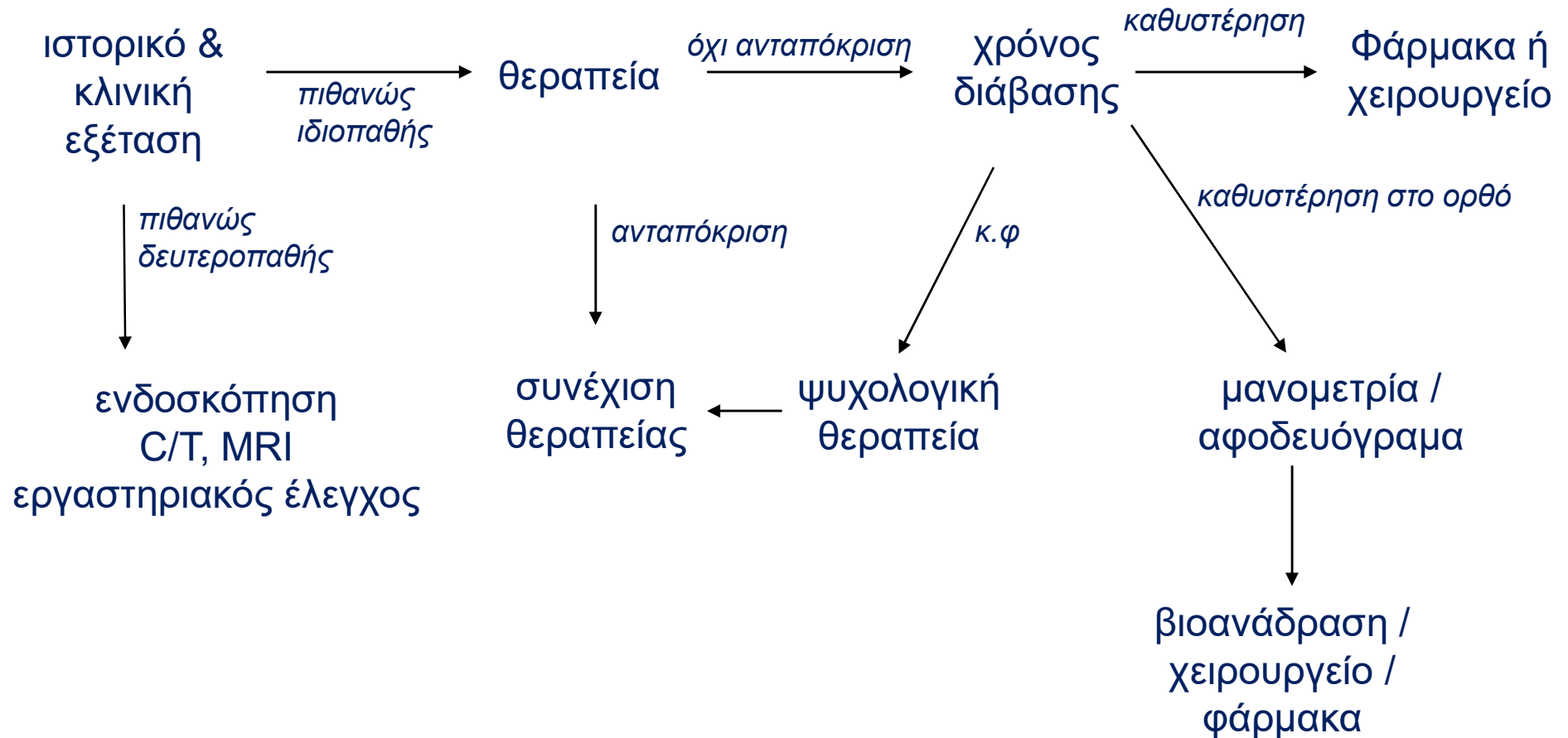
προσπάθεια κένωσης



# εγκολεασμός



# διαγνωστική προσέγγιση



# θεραπεία

- **ΥΠΟΚΕΙΜΕΝΗΣ ΝΟΣΟΥ**  
(εξεργασία, υποθυρεοειδισμός,...)
- **Λειτουργική δυσκοιλιότητα**

# μη φαρμακευτικές θεραπείες

- διατροφή και αλλαγή στον τρόπο ζωής
- θεραπεία βιοανάδρασης



# πρόσληψη φυτικών ινών

- η προτεινόμενη καθημερινή πρόσληψη σε φυτικές ίνες είναι 15 – 25 γρ
- η συνηθισμένη πρόσληψη είναι μόνο 7-15 γρ
  
- αυξάνουν τον όγκο των κοπράνων
- αύξηση κινητικότητας
- η δράση τους χρειάζεται 7-15 ημέρες
- μη αποτελεσματικές σε δυσκοιλιότητα βραδείας διάβασης

# βιοανάδραση

- ❖ θεραπεία συμπεριφοράς
- ❖ εκπαίδευση σε περιπτώσεις λειτουργικής αποφρακτικής νόσου ορθού με παθολογική μανομετρία
- ❖ αντικρουόμενα αποτελέσματα

# φαρμακευτικές θεραπείες

## ❖ **ΥΠΑΚΤΙΚΑ**

αυξητικά όγκου

ωσμωτικώς δρώντα

ερεθιστικά

# καθαρτικά - αυξητικά όγκου

## ψύλλιο, φυτικές ίνες

- ❖ αυξημένη κατακράτηση ύδατος
  - ❖ αύξηση όγκου κοπράνων
  - ❖ προκαλούν μετεωρισμό
- 
- ❖ όχι σε κατακεκλιμένους ασθενείς
  - ❖ σύσταση βαθμού Β (μέτρια δεδομένα)

# καθαρτικά – ωσμωτικώς δρώντα

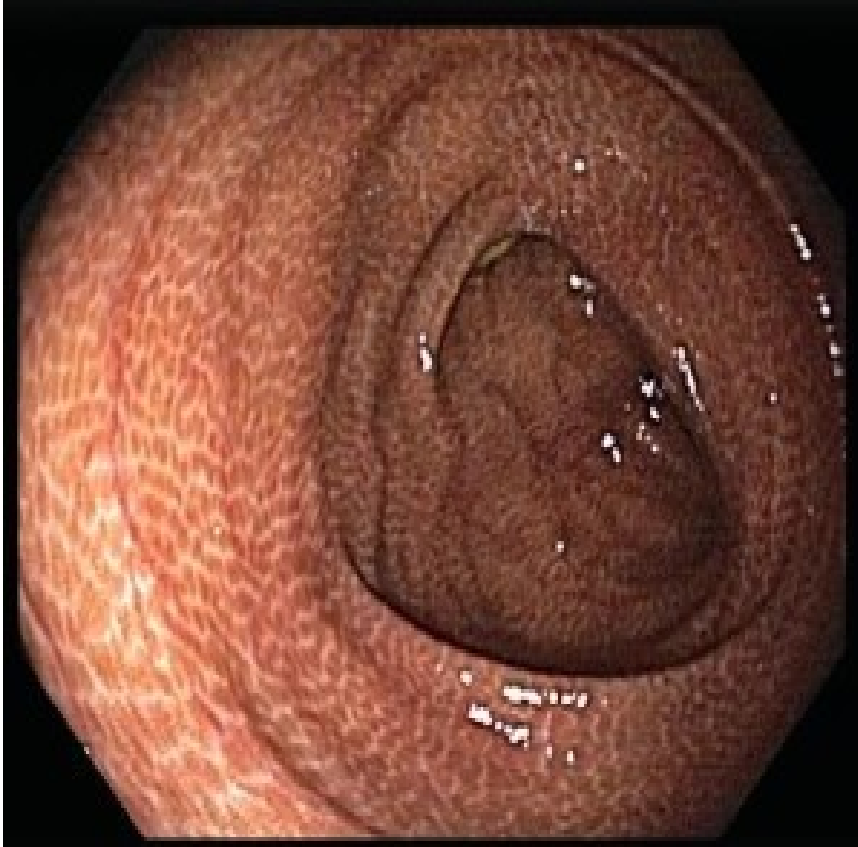PEG> λακτουλόζη> γάλα μαγνησίας

- ❖ αυξημένη εντερική ωσμωτικότητα
  - ❖ διέγερση αποβολής ύδατος στην νήστιδα
  - ❖ αναστολή επαναρρόφησης ύδατος στο έντερο
  - ❖ προκαλούν μετεωρισμό
- 
- ❖ σύσταση βαθμού A (ισχυρά δεδομένα)

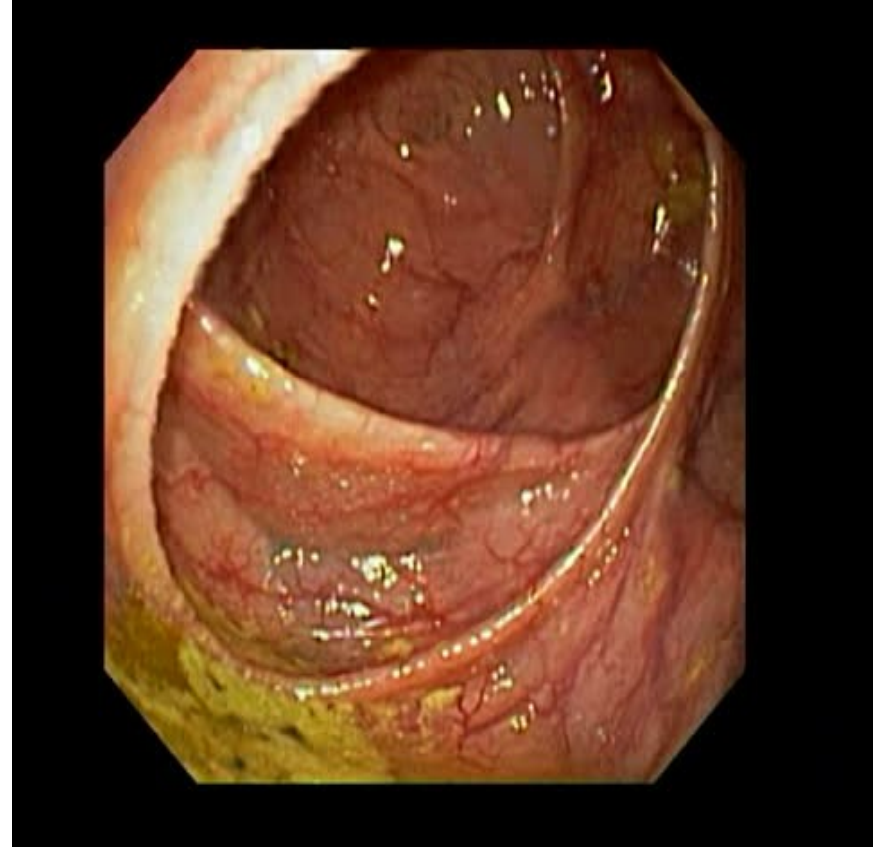
# καθαρτικά – ερεθιστικά

βισακοδύλη, σέννα

- ❖ αυξημένη εντερική έκκριση
- ❖ διέγερση κινητικότητας εντέρου
- ❖ «καθαρτικό κόλον»
- ❖ ίσως ηλεκτρολυτικές διαταραχές
  - ❖ σύσταση βαθμού B (μέτρια δεδομένα)



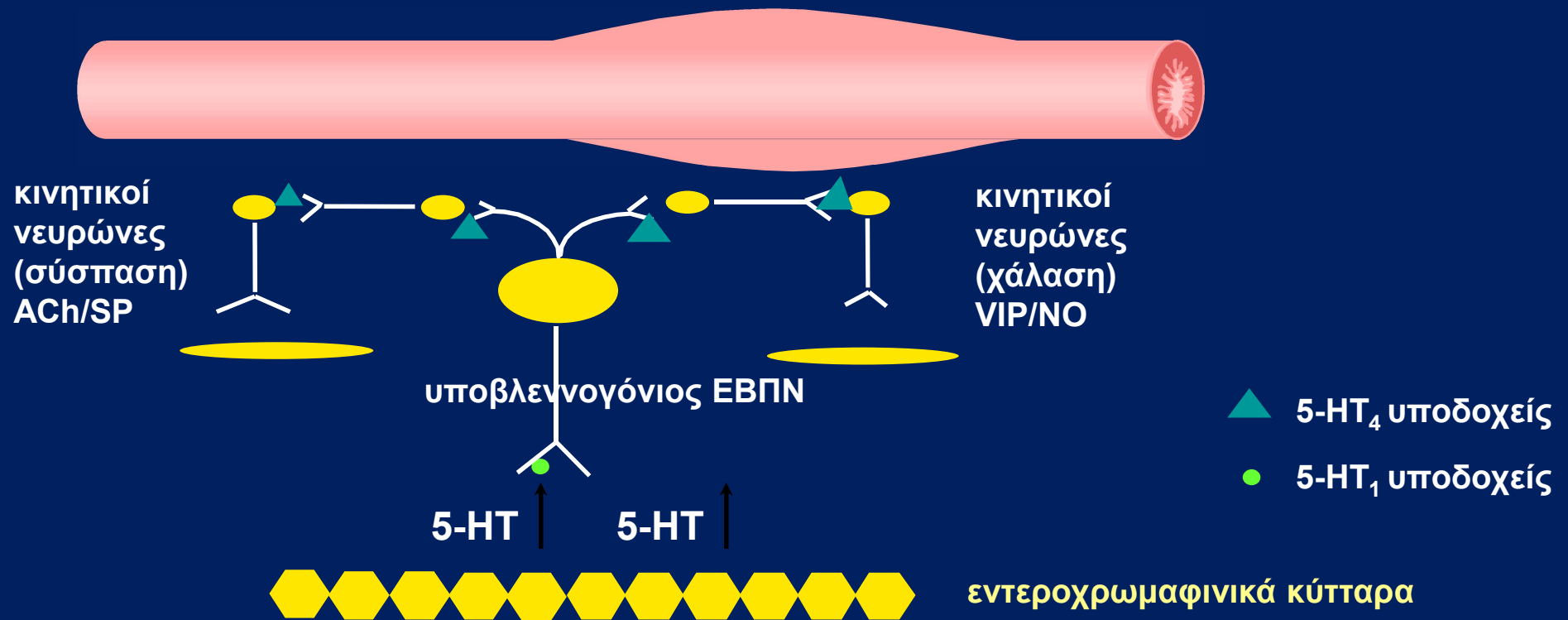
**melanosus coli**



**normal colon**

# 5-HT και κινητικότητα

## περισταλτικό αντανακλαστικό





# νέα φάρμακα

- **prucalopride**
- **velusetrag**
- **lubiprostone**
- **linoclotide**
- **eloxitab**

# χειρουργική θεραπεία

- ❖ αποφρακτικού τύπου με βλεννογονικές βλάβες
- ❖ μειωμένος χρόνος διάβασης: κολεκτομή

